A-12

The Use of Methylmethacrylate in Repair of Neoplastic Lesions in Bone[1]

David H. Carlson, M.D., and Ronald Adams, M.D.

Three cases of neoplastic pathological fractures of long bones were made suitable for internal fixation devices by filling with methylmethacrylate. A single case of a neoplastic vertebral lesion which was repaired with this bone cement is also discussed. Both the diagnostic and therapeutic radiologist should be familiar with this useful procedure.

INDEX TERMS: Fractures, pathologic • Bone neoplasms, metastases • Methylmethacrylate

Radiology 112:43-46, July 1974

THE PATIENT with bony metastases can usually be made comfortable with palliative radiation therapy, chemotherapy, and general supportive measures. The greatest complication lies in pathological fractures. Internal fixation devices have been widely accepted as a means of obtaining rapid mobilization, thereby avoiding the deteriorating effect of prolonged bed rest (3, 4, 7, 8). Unfortunately, if the area of destruction is too great, fixation may not be obtained. Polymethylmethacrylate helps solve this problem. This plastic compound has had wide acceptance in the seating of acetabular and femoral prostheses for total hip replacement (1, 2). This



Fig. 1. A. Anteroposterior view of the right hip shows a large lytic lesion of the intertrochanteric area with a fracture through the medial cortex without displacement.
B. Anteroposterior view of the hip shows the nail and plate in good position, with the destroyed area of bone now completely filled with methylmethacrylate.

[1]From the Departments of Radiology and Orthopedics, Tufts University School of Medicine and Newton-Wellesley Hospital, Newton Lower Falls, Mass. Accepted for publication in February 1974.

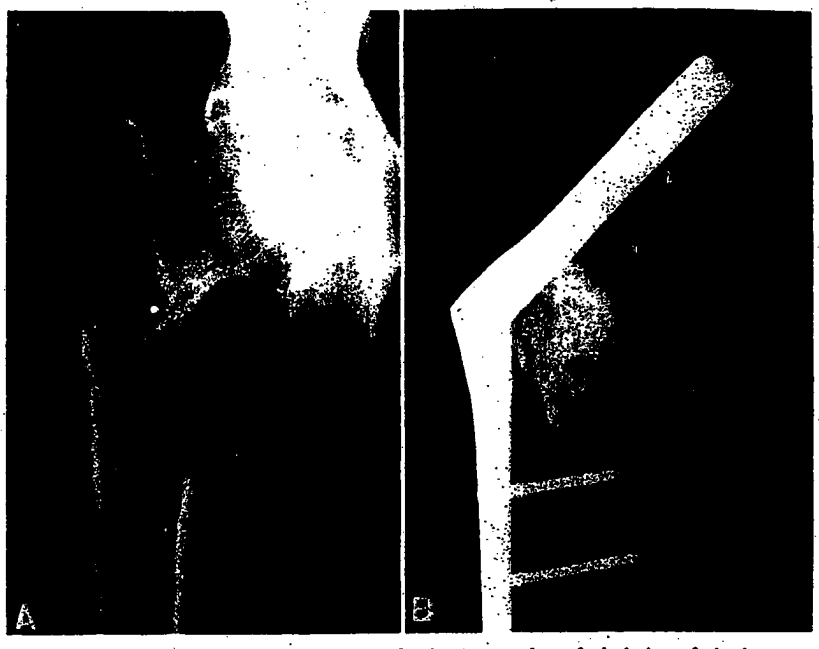

Fig. 2. A. Anteroposterior view of the left hip shows a large lytic lesion of the intertrochanteric area with a fracture of the lateral cortex and a slight varus deformity.
B. Anteroposterior view of the hip shows the nail and plate in good position with methylmethacrylate filling the defect.

compound can also be used to fill in destroyed areas about the internal fixation device with rapid polymerization to a strength equal to the adjacent bone. This technique has been cited in the orthopedic literature only recently, but should soon find wide usage (6). Methylmethacrylate has also been used in neurosurgery to reconstruct destroyed vertebrae (9). These adjuvants should be of great interest to the therapeutic radiologist. The diagnostic radiologist may also familiarize himself with the roentgenographic appearance of these treated lesions. The following four cases will illustrate these applications.

CASE REPORTS

CASE I: D. S., a 52-year-old white woman, presented with pain in the right hip of increasing severity over a period of two weeks. Two and one half years previously a right mastectomy was performed for adenocarcinoma. One month later a metastatic lesion of the lateral mass of C1 was detected and treated by fusion and irradiation. Six months before admission a metastatic lesion of the right hip was given 3000 R in air with orthovoltage. At this time oophorectomy was also done. On examination the hip was painful through all ranges of motion. The roentgenograms showed diffuse osteolytic metastases in the intertrochanteric area with a break in the cortex just above the lesser trochanter (Fig. 1, A). Fixation was obtained by a nail inserted into the femoral head with a fixed angle plate attached by screws. A window was then made in the intertrochanteric area and soft tumor tissue was removed by curettage. Methylmethacrylate was then forced into the sizable cavity. The postoperative radiographs show the stability of this repair (Fig. 1, B). The patient was ambulating with a walker three days after surgery. Six months after fixation she had no complaints referable to the hip.

CASE II: B. McN., a 79-year-old white woman, was admitted with pain in the left hip. Left radical mastectomy had been performed 7 years before for adenocarcinoma and later pleural and osseous metastases developed. Five weeks before admission she sustained a pathological fracture of the right hip which was treated at another hospital with an intramedullary rod. She continued to deteriorate and was eventually transferred to Newton-Wellesley Hospital. On examination tenderness and spasm of the left hip were noted. Roentgenograms showed a large lytic lesion of the intertrochanteric area with a fracture of the lateral cortex and a slight varus deformity (Fig. 2, A). Internal fixation was necessary for alleviation of pain and ambulation. A Jewett nail with a side plate was inserted, and the lytic area was curetted and filled with methylmethacrylate. The roentgenograms showed good stability (Fig. 2, B). After surgery a total of 2400 R in air was delivered to both upper femurs with orthovoltage technique. Three days after surgery the patient was up in a chair without discomfort. While she died three months later from general inanition, the hip was free of pain up until the last two weeks and she could ambulate with a walker.

CASE III: C. F., a 72-year-old white woman, was admitted with pain in the right shoulder of two months duration with increasing severity over the last two weeks. Ten months earlier she was discovered to have multiple myeloma which was treated with Alkeran and then prednisone maintenance. The patient had marked involvement of the dorsal spine which later required palliative radiation. On physical examination marked tenderness of the proximal humerus was

elicited with severe pain on motion. Roentgenograms showed a large lytic lesion of the proximal humerus with a nondisplaced fracture of the surgical neck (Fig. 3, A). This was given 2700 R in air over 8 days with 300 KV technique. At surgery the entire humeral head was hollow and filled with soft gray tumor. A Küntscher rod was passed through the greater tuberosity into the shaft and the large defects were filled with methylmethacrylate. Once the cement had hardened, the fracture appeared stable with the head and shaft moving as a unit. The roentgenogram showed good fixation (Fig. 3, B). The patient could abduct the arm 50° after surgery and continues to be free of pain six months later.

CASE IV: B. M., a 76-year-old white woman, was admitted with weakness in the legs which had been present for one week. This was associated with gradually increasing back pain. Ten years before she had had a right thyroid lobectomy for what was considered to be a benign microfollicular adenoma. Four months before a laminectomy had been carried out at another hospital for an epidural tumor that was reported to be benign. Physical examination revealed a T8 sensory level with bilateral extensor plantar reflexes. She was felt to have impending paraplegia. A roentgenogram of the dorsal spine at that time showed destruction of the posterior portion of the body of D8 (Fig. 4, A). A myelogram showed a complete block at this level. At operation tumor was found invading the bone, muscle, and soft tissues as well as the epidural space at D8 and D9. On resection of the tumor much of the body of D8 and a portion of the body of D9 were removed. The bone was reconstructed by pouring methylmethacrylate into the defect and pushing bits of it into the cavity as it hardened. Tissue diagnosis of the tumor was follicular carcinoma of the thyroid. Subsequent roentgenograms showed the height of the body of D8 to be well maintained (Fig. 4, B). The patient had residual weakness of the legs after surgery but her initial improvement was obscured by a mild cerebrovascular accident. Twelve months after surgery the patient had a full recovery with no residual neurological defects.

DISCUSSION

In a recent survey of 138 patients with pathological fractures of the long bones due to various malignant diseases, 40% lived over six months after surgery with over 34% surviving one year (7). While pathological fractures can heal by external fixation, the malnourished and often bedridden patient invariably underwent rapid deterioration before this could occur. The first use of internal fixation for a pathological neoplastic fracture was described in 1947 (5). Internal fixation is now considered the prime mode of treatment (3, 4, 7, 8). With methylmethacrylate many lesions which could not support an internal fixation device can now be made surgically feasible. In Harrington's series, 34 actual and incipient pathological fractures treated in this manner were given relief of pain as well as early joint motion and early weight bearing with minimal support (6). In only one patient did failure occur when the fixation device broke. All our patients with hip and humeral fractures had good functional results. The use of methylmethacrylate for stabilization and reconstruction of vertebrae destroyed by metastatic disease is somewhat less recent, having first been reported in 1967 (9). This method offers great superiority to bone grafts in that stabilization is immediate and firm. CASE IV demonstrates this application.

Methylmethacrylate does not act as an adhesive but as an accurate cast of the bony cavity. The material is inert and after wide usage in hip replacement surgery its toxicity is considered negligible. Charnley doubts that there have ever been any complications due to allergy and attributes the complications encountered in hip replacement to infection (2). While a fracture would not be expected to heal across the methylmethacrylate,

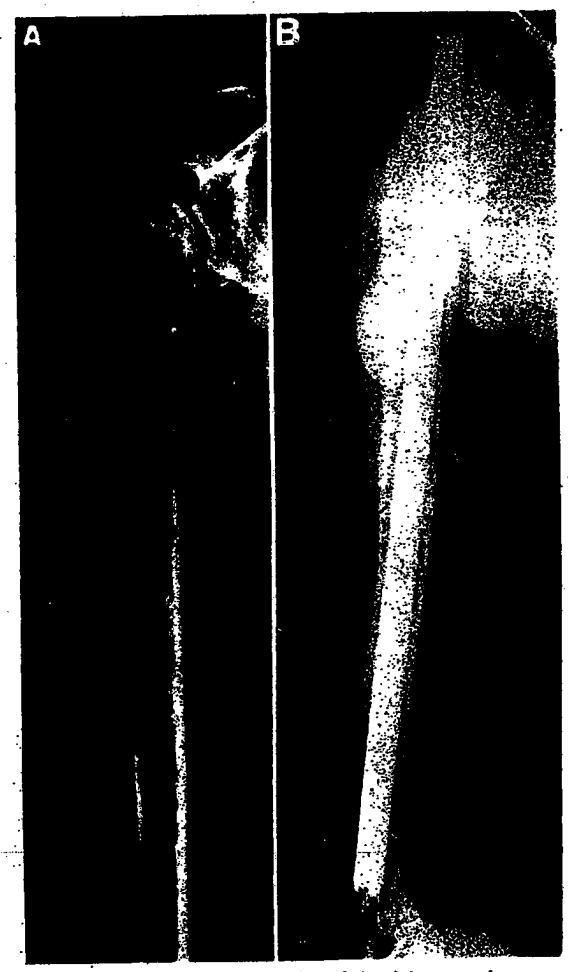

Fig. 3. A. Anteroposterior view of the right upper humerus shows a mottled, permeative osteolytic process with a large area of destruction at the medial margin of the surgical neck. The lateral cortex in this area is fractured.

B. The humerus now shows a long intramedullary rod extending into the distal metaphysis. The destroyed area at the surgical neck has now been curetted and filled with methylmethacrylate.



Fig. 4. A. Lateral view of the dorsal spine shows destruction of the entire posterior margin of D8. Metallic clips mark the previous operative area.

B. Lateral view of the spine shows the destroyed area to be replaced with methylmethacrylate with good maintenance of the height of the body.

the structural properties of the cement possess a strength sufficient to withstand tremendous stresses. With longevity one might eventually anticipate a separation or fracture across the resin, but this would be of little concern in the patient with advanced malignant disease. In Harrington's series, 16 patients with pathological fractures underwent local irradiation of the fracture site postoperatively (6). While one might question if irradiation would alter the ultrastructure of the polymer, this caused no problems in his group of patients.

SUMMARY

Methylmethacrylate is a valuable adjuvant in the internal fixation of neoplastic pathological fractures. Large defects in the bone can be filled with this polymer to support the fixation device. Its usage in the reconstruction of destroyed vertebral bodies is also discussed.

ACKNOWLEDGMENTS: We wish to thank Doctor Stewart Cope and Doctor Francis Rockett for contribution of case material and Doctor Joseph Hanelin and Doctor William Brown for assistance in the preparation of this manuscript.

REFERENCES

1. Campbell RE, Rothman RH: Charnley low-friction total hip replacement. Am J Roentgenol Radium Ther Nucl Med 113:634–641, Dec 1971
2. Charnley J: Acrylic Cement in Orthopaedic Surgery. Edinburgh, E. & S. Livingstone, 1970
3. Coran AG, Banks HH, Aliapoulios MA, et al: The management of pathological fractures in patients with metastatic carcinoma of the breast. Surg Gynec Obstet 127:1225–1230, Dec 1968
4. Fitts WT Jr, Roberts B, Ravdin IS: Fractures in metastatic carcinoma. Am J Surg 85:282–287, Mar 1953
5. Griessmann H, Schüttemeyer W: Weitere Erfahrungen mit der Marknagelung nach Küntscher an der Chirurgischen Universitätsklinik Kiel. Chirurg 17–18:316–333, Apr 1947
6. Harrington KD, Johnston JO, Turner RH, et al: The use of methylmethacrylate as an adjunct in the internal fixation of malignant neoplastic fractures. J Bone Joint Surg [Am] 54: 1665–1676, Dec 1972
7. Marcove RC, Yang DJ: Survival times after treatment of pathological fractures. Cancer 20:2154–2158, Dec 1967
8. Parrish FF, Murray JA: Surgical treatment for secondary neoplastic fractures. A retrospective study of ninety-six patients. J Bone Joint Surg [Am] 52:665–686, Jun 1970
9. Scoville WB, Palmer AH, Samra K, et al: The use of acrylic plastic for vertebral replacement or fixation in metastatic disease of the spine. J Neurosurg 27:274–279, Sep 1967

Department of Radiology
Newton-Wellesley Hospital
Newton Lower Falls, Mass. 02162

A-13

43 1 3302426 260

Magerl, F.: External Skeletal Fixation of the Lower Thoracic and Lumbar Spine. In: Current Concepts of External Fixation of Fractures. Ed. H.K. Uthoff. Springer Verlag Berlin Heidelberg New York (im Druck).

103.

Technik und erste Ergebnisse der transpedikulären Spongiosaplastik bei Kompressionsbrüchen im Lendenwirbelsäulenbereich

H. Daniaux (Univ.-Klinik für Unfallchirurgie [Vorstand: Univ.-Prof. Dr. *O. Russe*], Anichstraße 35, A-6020 Innsbruck)



Bei Wirbelkörperbrüchen des 12.Brust- sowie der Lendenwirbel finden wir unter Berücksichtigung aller Bruchformen trotz strenger Einhaltung der von Lorenz Böhler aufgestellten Behandlungsrichtlinien in unserem Krankengut in rund 25% dieser Fälle ein sekundäres Zusammensintern des verletzten Wirbelkörpers in den Zustand vor der Einrichtung, in seltenen Fällen sogar noch größere Deformierungen. Betrachtet man nur die Kompressionsbrüche mit Keilform, so sind dies sogar über 50 %, wobei sich die Tendenz zum Zusammensintern annähernd proportional zum Ausmaß der primären Keilverformung verhält. Um diese sekundären Verformungen mit all ihren Folgen zu vermeiden, führen wir nun bei Verletzten mit Kompressionsbrüchen mit einer Verminderung der Wirbelkörpervorderwandhöhe von 40% und mehr bis zu einem Lebensalter von 50 Jahren eine Spongiosaplastik über die Bogenwurzeln durch; Voraussetzung ist allerdings, daß eine weitgehend anatomische gedeckte Reposition des betreffenden Wirbelkörpers möglich ist.

Der Eingriff wird 1 bis 3 Tage nach der gedeckten Reposition und Gipsmiederanlage durchgeführt. Nach typischem dorsalen Zugang werden der entsprechende Wirbelbogen mit den zugehörigen kleinen Gelenken dargestellt, dann unter Bildwandlerkontrolle die Bogenwurzeln eingestellt und axial in das Corpus hinein auf 5 mm aufgebohrt. Im weiteren wird die im Wirbelkörper vorhandene Spongiosa überall wandständig, d.h. vor allem gegen die Deck- und Grundplatte sowie die vordere Wirbelkörperwand hin mit geeigneten Instrumenten gepreßt, wodurch im Wirbel eine zentrale Höhle entsteht. Diese wird dann mit kleinen komprimierten autologen Spongiosastückchen schrittweise kompakt aufgefüllt. Es folgt eine dorsale Spondylodese im verletzten Bewegungssegment. Postoperativ wird der Patient in einer dorsalen Gipsschale gelagert, die Vollmobilisation erfolgt nach Anlage eines Gips- oder abnehmbaren Plastikstützmieders 1 Woche nach der Operation, das Mieder wird 3 bis 4 Monate getragen.

Wir überblicken bisher bei 6 nach dieser Methode behandelten Patienten einen Zeitraum von mehr als einem halben Jahr. Es handelt sich dabei um 5 Kompressionsbrüche mit einer Verminderung der Vorderwandhöhe von durchschnittlich 55%. Dabei konnte das in 4 Fällen annähernd anatomische (Abb.: Kompressionsbruch des 1. LWK mit Verminderung der Vorderwandhöhe um 60 % nach Absturz beim Drachenfliegen. Im 7. postop. Monat unverändertes Repositionsergebnis) und im 5. Fall ausreichend günstige primäre Repositionsergebnis jeweils praktisch komplett gehalten werden. Dies gelang auch bei einem Kompressionstrümmerbruch, bei dem zusätzlich eine dorsale Stabilisierung nach Roy-Camille durchgeführt wurde.

Nach unseren bisherigen Erfahrungen kann durch die beschriebene Methode in geeigneten Fällen eine sekundäre Deformierung von aufgerichteten Kompressionsbrüchen mit erheblicher Keilform im thorakolumbalen Übergangsbereich weitgehend vermieden werden. Auch erscheint sie gegenüber ventralen Fusionen über einen anterolateralen Zugang technisch wesentlich einfacher und für den Patienten weniger belastend.

104.

Rehabilitation kompletter Querschnittgelähmter mit stabilisierten Wirbelfrakturen an der BWS und LWS

St. Spanudakis und A. Terbizan (Rehabilitationszentrum Häring, A-6323 Bad Häring, und Rehabilitationszentrum Tobelbad, A-8144 Tobelbad bei Graz)

Die Stabilisierungsoperationen mit Harringtonstäbe bzw. von verschiedenen Platten werden vom Operateur unter anderen Gesichtspunkten gesehen als vom Rehabilitationsarzt.
Operative Stabilisierungen der Brustwirbelsäule und des thoracolumbalen Überganges mit zusätzlichem Stützmieder versehen, führen zu einer enormen Bewegungseinschränkung der Wirbelsäule, sodaß eine intensive Physiotherapie nicht durchgeführt werden kann.
Die Verletzten klagen über Schmerzen im Narbenbereich. Erst nach Abnahme des

Magerl: F.: External Skeletal Fixation of the Lower Thoracic and Lumber Spine. In: Current Concepts of External Fixation of Fractures. Ed.H.K. Utholl. Springer Verlag Berlin Heidelberg New York (in print).

103 Method and First Results of the trans-pedicular spongiosa replacement in compression breaks in the lumber vertebra area.

H, Daniaux (University Clinic for Accident Surgery [Chairman: University Prof. Dr. O. Russe], 35 Anich St, Innsbruck A-6020.

In about 25% of cases of vertebral breakages of the 12th breast- as well as of the lumber vertebra we find among our patients, taking into account all forms of breakage (that occurred) in spite of the rehandling guidelines published by Lorenz Böhler, a secondary sintering together of the injured vertebral object in the condition prior to the installation, and in rare cases even greater deformations.

If one regards only those compression breaks that are wedge-shaped, these exceed even 50%, although the tendency to sintering together relates almost proportionally to the extent of the primary wedge deformation. In order to avoid these secondary deformations withal their consequences, we carry out a spongiosa material replacement via the elbow root in the case of injured patients with compression breaks, the front part height of the vertebral object of 40% and more up to the age of 50.

The precondition, however, is that an extensive anatomically covered reposition of the relevant vertebral body is possible.

The invasion is performed 1-3 days after patient dons the covered reposition and plaster cast. After typical dorsal entry the relevant vertebral curves are portrayed with the relevant small joints and encasement in plaster. Then, under picture moving control, the elbow roots are inserted and drilled in axially into the Corpus. In addition, the Spongiosa that is still available in the vertebral body becomes wall-resistant, i.e. is pressed in particular against the cover and ground plates as well as the front vertebral body wall using suitable instruments, whereby a central cavity is created in the central vertebra.

This is followed by a dorsal dynesys in the injured movement segment. The patient is laid post-operatively is a dorsal plaster shell. Full mobilization ensues after the establishment of a plaster or removable plastic support corset one week after the operation. The corset is worn for 3-4 months after the operation.

Up to now we have an overview of six patients treated by this method during a period of more than half a year. There are 5 compression breaks with one reduction of the front wall part, averaging 55%. In four cases an almost anatomical (Illustration: compression break of 1. vertebral body joint with reduction of the front part height by 60% after a crash when flying a hang-glider.

In the seventh post-operative month the reposition result was unchanged and in the fifth case was primary repositing result was likewise sufficiently favorable to enable both be maintained.

This also succeeded with a compression "shatter" break, in which a dorsal stabilization based on Roy Camille was performed as well.

According to our experience thus far, a secondary deformity of raised compression breaks with marked wedge form in the thorocolumbal transit area can – in suitable instances. be largely avoided by using the methods described.

It also appears much simpler, technically, compared with ventral fusions via an anterolateral entry, and much less onerous for the patient.

548 words

A-14

Unfallchirurg (1986) 89:197–213

Unfall-chirurg

© Springer-Verlag 198

Transpedikuläre Reposition und Spongiosaplastik bei Wirbelkörperbrüchen der unteren Brust- und Lendenwirbelsäule

H. Daniaux

Universitätsklinik für Unfallchirurgie Innsbruck (Vorstand: Univ.-Prof. Dr. E. Beck)

Transpedicular Reduction and Cancellous Bone Grafting Procedures in Fractures of Vertebral Bodies of the Lower Thoracic and Lumbar Spine

Summary. To avoid post-traumatic kyphosis, severely deformed and unstable fractures of vertebral bodies of the thoracolumbar area are increasingly treated operatively. A new operative technique is presented based on 4 years of experience. This technique offers the possibility of directly repositing fractured vertebral bodies by a posterior approach. Access into the vertebra is a drill hole following the central axis of the pedicle. With the aid of an impactor, the deformity can usually be reduced quite easily. To prevent late deformities and promote bone healing, the central cavity of the vertebra is then filled solidly with autogenous cancellous bone chips. The following dorsal fusion only extends to one or two motion segments. Stabilization is secured by means of translaminar screwing or plate fixation. The 44 cases operated upon were examined after an average follow-up time of 26 months. The fractured vertebrae showed mainly a wedge-shaped deformity with an average loss of 47% of the height of the anterior vertebral wall. The vertebrae treated by the method presented showed average end results of only 7% loss of the anterior height and an average post-traumatic kyphosis of only 3.7°. These results are very satisfactory.

Zusammenfassung. Zur Vermeidung dauernder Achsenfehlstellungen werden im thorakolumbalen Übergangsbereich erheblich deformierte bzw. instabile Wirbelbrüche zunehmend operativ behandelt. Nach 4-jähriger Erfahrung wird eine Operationsmethode vorgestellt, die von einem dorsalen Zugang her durch die Bogenwurzeln eine direkte Reposition des verletzten Wirbelkörpers und eine Spongiosaplastik zur Defektauffüllung gestattet. Die anschließende dorsale Fusion umfaßt nur ein bis zwei Bewegungssegmente. Zusammen mit einer konsequenten physiotherapeutischen Nachbehandlung sind auch nach schweren Wirbelsäulenverletzungen mit der dargestellten Methode günstige Behandlungsergebnisse zu erzielen, was an 44 Fällen nach durchschnittlich 26 Monaten gezeigt wird.

Das Ziel der Behandlung der verletzten Wirbelsäule besteht in der Wiederherstellung der statischen, dynamischen und protektiven Funktion der Wirbelsäule. Grundsätzlich wird auch bei Verletzungen der Wirbelsäule wie bei solchen der Extremitäten vorgegangen, indem die Wiedererlangung der anatomischen Form, der Stabilität und der normalen, schmerzfreien Funktion angestrebt wird.

Behandlungsmethoden

Konservative Behandlung

Lorenz Böhler [7] propagierte auch bei Wirbelsäulenverletzungen das Prinzip der Reposition, Retention und Übungsbehandlung. Magnus [42] hingegen die funktionelle Behandlung. Beide Methoden, die sich vor Jahrzehnten noch diametral gegenüberstanden, liefern großteils gute morphologische und funktionelle Ergebnisse [3, 12, 23, 33, 36, 49, 65, 69]. Bei der Behandlung nach Böhler [8] allerdings kann immer wieder ein sekundäres Zusammensintern der aufgerichteten Wirbelkörper beobachtet werden [2, 12, 50, 63, 77, 80, 81]. Magnus verzichtet überhaupt auf die Reposition und Retention [19, 29, 65, 74]. Nicht selten treten nach konservativer Behandlung Spätbeschwerden, deren Ursache hauptsächlich in einer posttraumatischen Kyphose zu finden ist, auf [2, 10, 36, 38, 45, 62, 69, 71, 73].

Operative Behandlung

Trotz teilweise noch recht unterschiedlicher Ansichten [4, 5, 22, 28] setzt sich die operative Reposition und

Stabilisierung von Wirbelsäulenverletzungen auch im Bereiche des thorakolumbalen Überganges immer mehr durch [3, 6, 18, 24, 25, 30, 32, 39, 40, 59, 66, 72, 77].

Dabei kann von dorsal mit Stäben [9, 18, 20, 37], mit Platten [46, 56] oder mit dem Fixateur externe [41] bzw. interne [17] stabilisiert werden. Die Implantate kommen im Sinne der Distraktion bzw. Abstützung oder im Sinne der Kompression bzw. Zuggurtung zur Anwendung [15, 75]. Osteosynthesen im engeren Sinne des Wortes (exakte direkte Fragmentreposition, interfragmentäre Kompression, Stabilisierung mit frakturüberbrückenden Implantaten) sind nicht möglich. Vielmehr handelt es sich um Operationsmethoden, bei welchen durch temporäre Spondylodesen mit Implantaten indirekt das Repositionsergebnis gehalten werden soll. Eine solche dorsale temporäre Spondylodese wird durch Anlagerung spongiöser bzw. kortikospongiöser Späne an die hinteren Wirbelelemente zu einer definitiven.

Bei ventralen Spondylodesen wird zerstörtes Knochen- bzw. Diskusgewebe nach Resektion durch tragfähige Späne, welche meist durch Neutralisationsplatten gesichert werden, ersetzt [32, 70].

Vereinzelt werden auch kombinierte Verfahren (vordere Dekompression und Fusion, hintere Stabilisierung) empfohlen [54, 76].

Operationsindikationen

An der Universitätsklinik für Unfallchirurgie in Innsbruck wurden seit 1981 245 stabilisierende Eingriffe an der verletzten Wirbelsäule durchgeführt, wobei nach folgenden Operationsindikationen vorgegangen wurde:

Absolute Indikationen

Primär in/komplette Querschnittslähmungen bei Einengung des Spinalkanales oder instabilen Verletzungen.
Sekundäres Auftreten oder Zunahme neurologischer Ausfälle bei Einengung des Spinalkanales oder instabilen Verletzungen.
Gedeckt irreponible Verletzungen.
Offene Verletzungen.

Relative Indikationen

Verletzungen, die Spätschäden in Form einer sekundären Deformierung und/oder einer neurologischen Verschlechterung erwarten lassen.
Schaffung übungsstabiler Verhältnisse zur Pflegeerleichterung und Frührehabilitation.
Grobe, bereits konsolidierte posttraumatische Fehlstellungen.

Stabilisierungstechnik im thorakolumbalen Bereich. Eigenes Vorgehen

Dorsale Fusionen

Von uns werden im thorakolumbalen Bereich dorsale Fusionen bevorzugt, da sie zumindest vom Zugang her einfacher, und, was vor allem für Notfallsituationen wichtig erscheint, standardisierbar sind [47]. Dabei gelangen je nach Situation die translaminäre Verschraubung nach Magerl [44], die dorsale Plattenspondylodese modifiziert nach Roy-Camille [56, 57] oder der Fixateur externe zur Anwendung. Der Fixateur interne steht uns derzeit noch nicht zur Verfügung. Die Stabilisierung mit Stäben wird von uns wegen der langen Fusionsstrecke nicht durchgeführt. Eine dorsale Fusion durch Implantate wird von uns konsequent mit einer interspinalen, interlaminären und mitunter auch einer intertransversalen Spongiosa- bzw. kortikospongiösen Plastik verbunden, welche aber streng auf die verletzten Bewegungssegmente limitiert bleibt.

Transpedikuläre Reposition und Spongiosaplastik

Auch bei frühzeitiger Reposition von Kompressions- und/oder Berstungsbrüchen von Wirbelkörpern des thorakolumbalen Bereiches muß auch bei einer hinsichtlich Achse und Wirbelkörperform gelungenen Reposition mit Spongiosadefekten im Wirbelkörper gerechnet werden, nachdem sich frakturierte und in sich impaktierte Spongiosa insbesondere nach massiver Kompression nicht spontan aufrichtet. Auch wenn ganz allgemein bei hinreichend langer äußerer oder innerer Fixation von Brüchen im spongiösen Bereich ein allmählicher Durchbau von Spongiosadefekten erfolgt [11, 61], wird die Konsolidierung von solchen Brüchen bei Auffüllung des Defektes mit Spongiosa erfahrungsgemäß beschleunigt. Mit diesem günstigen Effekt ist auch bei Wirbelkörperbrüchen zu rechnen. Somit lag es auf der Hand, Wirbelkörperbrüche nicht nur zu reponieren und indirekt zu stabilisieren, sondern in Analogie zur Behandlung von anderen Brüchen vorwiegend spongiöser Knochen (Tibiakopf etc.) Defekte mit autologer Spongiosa aufzufüllen, um damit die Bruchheilung in günstiger Form zu sichern und zu beschleunigen. Magerl (Persönliche Mitteilung) hatte dies in drei Fällen bereits einmal durchgeführt, jedoch nicht publiziert.

Nachdem über die Durchmesser der Bogenwurzeln bereits klare Angaben vorliegen [60], wurden von uns Untersuchungen an Leichenwirbeln durchgeführt, welche zeigten, daß über einen 6 mm weiten zentralen Kanal durch die Bogenwurzel praktisch jeder Punkt der vorderen zwei Drittel der Wirbelkörper mit Stößeln verschiedener Krümmung erreicht werden kann, ohne daß dabei die Kortikalis der Bogenwurzel selbst und damit deren Stabilität beeinträchtigt würde.

1981 wurden von uns erstmalig transpedikuläre Spongiosaplastiken bei keilförmig deformierten Kompressionsbrüchen ab einem sagittalen Index nach Beck [1] von 0,6 und weniger durchgeführt [13]. Zunächst setzten wir eine gedeckte Reponierbarkeit der Fraktur voraus. Die ersten Fälle aber zeigten schon, daß bei frischen Frakturen auch über den Kanal durch die Bogenwurzel mit den zunächst ausschließlich

als Spongiosastößel gedachten Instrumenten eine Reposition von Vorderkantenfragmenten oder imprimierten Deckplatten möglich war. Aus diesen Erfahrungen wurde die transpedikuläre Spongiosaplastik zur Methode der transpedikulären Reposition von Wirbelkörperfrakturen mit nachfolgender Spongiosaplastik und dorsaler Fusion bei geeigneten Bruchformen entwickelt [14].

Krankengut

An der Universitätsklinik für Unfallchirurgie in Innsbruck wurden von 1981 bis Oktober 1985 von insgesamt 112 dorsalen Stabilisierungen von frischen Verletzungen des thorakolumbalen und Lendenwirbelsäulenbereiches 57 Fälle mit einer transpedikulären Reposition bzw. Spongiosaplastik verbunden.

Nachuntersucht und ausgewertet konnten 44 Fälle werden, der durchschnittliche Beobachtungszeitraum beträgt 26 Monate (6–49 Monate).

Es handelt sich dabei um 15 Frauen und 29 Männer, das Durchschnittsalter beträgt 28 Jahre (15–52 Jahre). Unfallursachen waren vor allem Rasanztraumen (Tabelle 1), betroffen war besonders der 1. Lendenwirbel (Tabelle 2). In sechs Fällen waren Nachbarwirbel in Form von oberen Vorderkantenabbrüchen mitverletzt, in zwei Fällen bestanden zusätzlich stabile Kompressionsbrüche der Brustwirbelsäule. Neurologisch lag in zwei Fällen eine primär komplette und in elf Fällen eine inkomplette Querschnittslähmung (Frankel [21] B–D), in 31 Fällen ein regelrechter Befund vor (Tabelle 3). Neun Patienten waren mehrfach, jedoch keiner unmittelbar lebensbedrohlich verletzt.

23 Patienten wurden aus peripheren Spitälern nach durchschnittlich vier Tagen (0–21 Tage) in unsere Klinik verlegt. In 23 Fällen wurde präoperativ reponiert und ein Gipsmieder bzw. eine Gipsschale angelegt. Die Operation erfolgte durchschnittlich sechs Tage (0–28 Tage) nach dem Unfall, die Vollmobilisation durchschnittlich zehn Tage (5–28 Tage) nach der Operation. Der stationäre Aufenthalt in unserer Klinik betrug durchschnittlich 27 Tage (10–74 Tage), rechnet man die auswärtige Hospitalisationsdauer vor Verlegung hinzu, ergeben sich durchschnittlich 29 Tage (10–79 Tage). Elf Patienten wurden in Rehabilitationszentren weiterbehandelt.

Tabelle 1. Unfallursachen ($n=44$)

Verkehrsunfälle	(12)	PKW-Fahrer	3
		PKW-Beifahrer	6
		Motorradfahrer	3
Sportunfälle	(15)	Schifahren	9
		Rodeln	1
		Bergsteigen	3
		Segel- und Drachenfliegen	2
Sturz aus der Höhe (Baum, steile Treppe etc.)			16
Verschüttung			1

Tabelle 2. Bruchlokalisation ($n=44$)

D11	D12	L1	L2	L3	L4
2	7	25	6	1	3

Tabelle 3. Neurologischer Befund beim Unfall und anläßlich der Nachkontrolle, klassifiziert nach Frankel [21] ($n=44$)

	Unfall	Kontrolle
A (komplette Paraplegie)	2	1
B (Restsensibilität vorhanden)	3	–
C (unbrauchbare Motorik vorhanden)	6	–
D (brauchbare Motorik vorhanden)	2	9
E (neurologisch regelrecht)	31	34

Tabelle 4. Klassifizierung der Verletzungen nach McAfee [43]. Stabilisierungsmethoden: TLV = translaminäre Verschraubung, RC = dorsale Plattenspondylodese, FE = Fixateur externe ($n=44$)

	Gesamt	TLV	RC	FE
1. Keilförmiger Kompressionsbruch	10	7	3	–
2. Stabiler Berstungsbruch	11	7	4	
3. Unstabiler Berstungsbruch	7	–	6	1
4. Chance-Bruch	–	–	–	–
5. Flexions-Distraktions-Verletzung	11	1	10	–
6. Translationsverletzung	5	–	5	–
Gesamt	44	15	28	1

Klassifizierung der Verletzungen

Über die Stabilität der Wirbelsäule und die Klassifizierung von Wirbelsäulenverletzungen gibt es eine Reihe von Einteilungen [26, 33, 34, 44, 55, 78]. Seit Einführung der Computertomographie, die uns zur anteroposterioren und seitlichen Darstellung noch eine dritte Ebene, nämlich die horizontale liefert, hat sich die Kenntnis über Ort und Ausmaß von Wirbelsäulenverletzungen wesentlich vertieft [31, 67]. Die derzeit wohl gängigste Klassifizierung stammt von McAfee [43], der in Anlehnung an Denis [16] die Wirbelsäule in drei osteoligamentäre Säulen einteilt, nämlich eine vordere (vorderes Längsband, vordere zwei Drittel des Wirbelkörpers und der Bandscheibe), eine mittlere (hinteres Drittel des Wirbelkörpers und der Bandscheibe, hinteres Längsband) und eine hintere (Wirbelbogen mit den zugehörigen Fortsätzen, Gelenkskapseln und Bändern). McAfee mißt der mittleren Säule wie Roy-Camille dem vergleichbaren mittleren Vertebralsegment [58] die größte Bedeutung zu. Als Hauptverletzungskräfte sieht er axiale Kompression und Distraktion sowie transversale Translation. In seiner Klassifizierung nennt er sechs verschieden stabile Verletzungsformen.

Unsere 44 gegenständlichen Fälle wurden an Hand der Röntgen- und CT-Bilder sowie der Operationsbefunde nach dieser Einteilung aufgelistet. Gleichzeitig wird dazu die Technik der durchgeführten Stabilisierung angegeben (Tabelle 4).

Operationstechnik der transpedikulären Reposition und Spongiosaplastik

Zunächst wird der Patient auf einem strahlendurchlässigen Operationstisch in Bauchlage gelagert, wobei das Abdomen durch Unterlegen der Schultern und des vorderen Beckenkammes kompressionsfrei bleibt. Die Arme weisen kopfwärts. Durch Längszug an Armen und Beinen wird die Wirbelsäulenverletzung unter Bildwandlerkontrolle soweit möglich eingerichtet. In Einzelfällen wird die Traktion über die ganze Operationsdauer beibehalten. Nach Markieren des Dornfortsatzes des verletzten Wirbels auf der Haut wird abgedeckt. Es folgt ein typischer dorsomedialer Zugang, der eher großzügig gehalten wird, um Hautnekrosen durch starken Hakenzug zu verhindern. Die Fascia thoracolumbalis wird parallel entlang der Dornfortsatzreihe mit der Diathermie durchtrennt, dann die paraspinale Muskulatur mit Meißeln und Raspatorien subperiostal en bloc wechselseitig abgeschoben bis Dornfortsätze, Wirbelbögen und Gelenksfortsätze der beabsichtigten Fusionsstrecke komplett zur Darstellung gelangen. Die Basis der Querfortsätze soll ebenfalls sichtbar, zumindest aber gut tastbar sein.

Gedeckt reponierte Fraktur

Liegt eine gedeckt reponierte Fraktur vor, so wird zunächst an Hand der typischen Landmarken [35, 56] die Projektion des Bogenwurzelzentrums des gebrochenen Wirbels beidseits im Bereiche des Winkels zwischen oberem Gelenksfortsatz und Querfortsatzbasis aufgesucht und angefrischt. Dabei halten wir uns an die Angaben von Magerl [41] (Abb. 1a), welche eine hohe Treffsicherheit bieten. Ein genaues präoperatives Studium der Projektionen der Bogenwurzeln im Röntgenbild erleichtert das Auffinden dieser Stellen wesentlich. Dann werden die Zentren der Bogenwurzeln durch Einschlagen kurzer, 2 mm dicker Bohrdrähte markiert, dann die Richtigkeit der Lage dieser Bohrdrähte mit dem Bildwandler kontrolliert und gegebenenfalls korrigiert. Nun werden die Bogenwurzeln bis in den Wirbelkörper ca. 40 mm tief axial mit einer aufsteigenden Reihe von Steinmann-Nägeln von 3 auf 6 mm händisch aufgebohrt, wobei die Richtung etwa parallel zur Deckplatte und 10–15 Grad konvergierend nach vorne gewählt wird (Abb. 1b). Dabei finden Steinmann-Nägel bei gefühlvollem händischen Einbohren immer den zentralen Weg in der Bogenwurzel. Bei Verwendung eines Bohrers scheint hier die Gefahr, die Bogenwurzelkortikalis zu perforieren, eher gegeben. Mit einem schmalen Dissektor wird im weiteren durch den Kanal in der Bogenwurzel in den Wirbelkörper selbst eingegangen, wobei man im allgemeinen gleichsam in eine Spongiosadefekthöhle fällt, in der häufig eingedrungenes Diskusgewebe getastet werden kann. Dieses läßt sich durch seine Konsistenz eindeutig von Spongiosa unterscheiden und wird soweit tastbar und erreichbar mit kleinen Faßzangen entfernt. Dann wird die vorhandene Spongiosa im Wirbelkörper leicht gegen die Deckplatte und die obere Vorderkante gepreßt (Abb. 2 obere Reihe), wobei wir uns verschieden gebogener Stößel mit einem Durchmesser von 5 mm bedienen (Abb. 3). Das ganze Manöver wird unter Einsatz des Bildwandlers durchgeführt, wobei durch steigende Erfahrung und Einsatz eines Memorygerätes die Expositionszeiten entscheidend reduziert werden konnten. Nach typischer Entnahme von kortikospongiösen und Spongiosaspänen vom hinteren Beckenkamm wird die gewonnene Spongiosa zu Spänen von maximal 5 mm Durchmesser aufgearbeitet. Mit einem zu diesem Zwecke entwickelten Instrumentarium (Lang, persönliche Mitteilung) (Abb. 4) wird dann die Spongiosadefekthöhle im Wirbelkörper meist simultan über die Bogenwurzeln aufgefüllt und das Transplantat speziell gegen Vorderwand, Vorderkante und gegen die Deckplatte hin angepreßt, anschließend auch der Kanal in der Bogenwurzel selbst mit Spongiosa gefüllt. Dazu werden insgesamt bis zu 30 ml locker angehäufter Spongiosa benötigt.

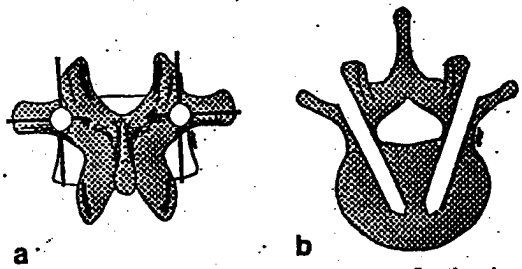

Abb. 1a, b. Lage der Bohrkanäle im Wirbel. a Landmarken nach Magerl: Der Schnittpunkt aus der Horizontalen, die den Querfortsatz halbiert, und der Vertikalen, die dem oberen Gelenkfortsatz außen anliegt, entspricht der Projektion des Bogenwurzelzentrums. b Die Bohrkanäle konvergieren nach vorne

Gedeckt irreponible Fraktur

Liegt eine gedeckt irreponible Fraktur vor, so werden wie oben beschrieben zunächst die Bogenwurzelzentren des gebrochenen sowie des angrenzenden oberen und unteren Wirbels aufgesucht. In letztere werden axial durch die Bogenwurzeln 40–50 mm lange 4,5-Kortikalisschrauben bis in den Wirbelkörper hinein so weit eingeschraubt, daß die Schraubenköpfe das Knochenniveau dorsal noch um wenige mm überragen. Durch zwei modifizierte Becken-Repositionszangen, welche an diesen Schraubenköpfen ansetzen, wird dosiert eine Distraktion ausgeübt. Dadurch läßt sich im allgemeinen zumindest die Hinterwandhöhe des gebrochenen Wirbels wieder herstellen. Ist eine mehr als 30%ige Einengung des Spinalkanals durch dislozierte Hinterwandfragmente bekannt, so wird die Hinterwand in jedem Falle über eine erweiterte Flavektomie unter Erhaltung der Gelenksfortsätze nach Darstellung und vorsichtigem Abdrängen des Duralsackes revidiert. Gegebenenfalls werden dislozierte Fragmente durch Impaktion reponiert oder exstirpiert. Auch die Bandscheibe der Verletzungshöhe wird inspiziert. Ist hier das hintere Längsband gerissen, wird der Diskus ausgeräumt. Nun folgt die transpedikuläre Reposition, wobei die Distraktion beibehalten wird. Zunächst werden wie oben beschrieben die Kanäle über die Bogenwurzeln in den Wirbelkörper gesetzt, dieser dann ausgetastet und eingedrungenes Diskusgewebe entfernt. Dann wird mit Stößeln verschiedener Krümmung über die Bogenwurzeln der Wirbelkörper von innen her reponiert, wobei im allgemeinen die vorderen Anteile der Deckplatte und Vorderkante angehoben werden müssen, was meist ohne größeren Kraftaufwand leicht gelingt (Abb. 2 untere Reihe). Es folgt dann die transpedikuläre Spongiosaplastik, wobei meist während des Einbringens der Spongiosa zwischendurch nachreponiert und die Spongiosa günstig verteilt wird.

Dorsale Fusion

Nach der Operationsphase der transpedikulären Reposition bzw. Spongiosaplastik folgt die dorsale Fusion, die wir so

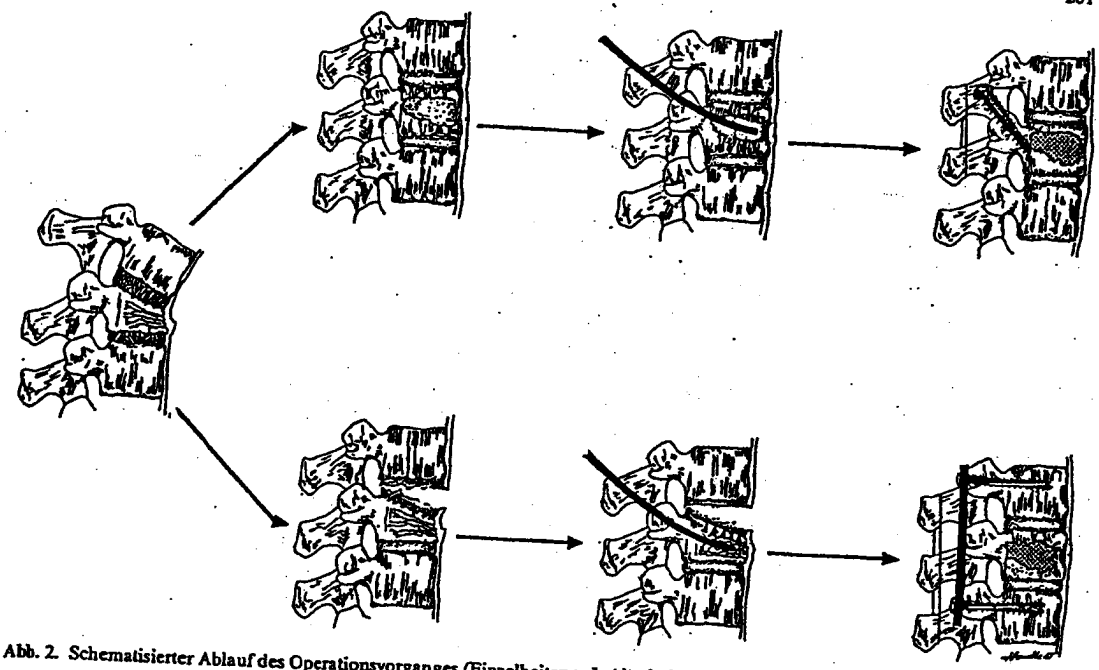

Abb. 2. Schematisierter Ablauf des Operationsvorganges (Einzelheiten vgl. Abschnitt: Operationstechnik)

kurzstreckig wie möglich halten. Dabei hängt die zu wählende Stabilisierungstechnik biomechanisch vor allem vom Stabilitätsgrad der knöchernen Anteile der vorderen und mittleren Säule nach Denis [16] ab. War nur die vordere, also die vorderen zwei Drittel des Wirbelkörpers komprimiert, so genügt meist eine translaminäre Verschraubung mit einer zuggurtenden Drahtschlinge über die benachbarten Dornfortsätze. War zusätzlich die mittlere Säule, also auch das hintere Wirbelkörperdrittel verletzt, ist eine Abstützung mittels Platten oder des Fixateur externe notwendig.

Translaminäre Verschraubung. Diese erfolgt nach Entknorpelung der kleinen Gelenke in der Technik nach Magerl [41] in Höhe des verletzten Bewegungssegmentes. Waren die Ligg. supra- und interspinalia gerissen, werden diese reseziert, ein kortikospongiöser H-Span zwischen die betreffenden Dornfortsätze eingepaßt und eine zuggurtende Drahtschlinge um diese beiden Fortsätze unter Spannung fixiert. Nach Anfrischen der Dornfortsätze und Wirbelbögen des Fusionsgebietes werden dann noch spongiöse und kortikospongiöse Späne angelagert, wobei streng darauf geachtet wird, daß die in einem solchen Falle monosegmentale Fusionsstrecke nicht überschritten wird. Soferne noch ausreichend Späne vorhanden sind, wird auch zwischen die Querfortsätze Spongiosa gelegt.

Dorsale Plattenspondylodese – modifiziert nach Roy-Camille [47, 57]. Zunächst wird auf einer Seite die Beckenrepositionszange abgenommen, die gegenüberliegende bleibt weiterhin unter Distraktion fixiert. Nach Messen der Disanz zwischen den Schraubenköpfen werden entsprechend lange Platten ausgewählt und im Sinne der Lendenlordose leicht überkorrigierend vorgebogen. Als Implantate werden Kerbenplatten oder schmale Rundlochplatten mit oder ohne Steg verwendet. Diese drei Plattentypen gestatten jeden beliebigen Abstand der endständigen Plattenlöcher in Schritten von ca. 4 mm, so daß die zunächst instrumentelle Distraktion durch die Spreizzangen auch durch die Implantate aufrecht erhalten wird. Nun wird die erste Platte über die bereits vorgegebenen Schraubenlöcher in den dem verletzten Wirbel benachbarten Wirbeln nach Zurichtung des Plattenbettes locker fixiert. Dazu werden meist 6,5-Spongiosaschrauben [68] mit durchgehendem Gewinde verwendet. Nach Abnahme der zweiten Beckenrepositionszange wird in gleicher Weise die zweite Platte fixiert, dann werden die Schrauben alternierend definitiv festgezogen. Durch das Vorbiegen der Platte wird eine weitere Lordosierung bewirkt, die Anlage in geringer Distraktion sichert die Hinterwandhöhe. Im Gegensatz zu Roy-Camille, der die Stabilisierung von jeweils zwei ober- und unterhalb des verletzten Wirbels gelegenen Bewegungssegmenten empfiehlt, werden von uns nur das jeweils obere und untere unmittelbar angrenzende Segment in die Plattenspondylodese einbezogen. Dadurch wird die dorsale Fusion so kurz wie nur überhaupt möglich gehalten. Im weiteren wird wie bei der translaminären Verschraubung vorgegangen, wobei sich die definitive Fusionsstrecke aber nur über zwei Bewegungssegmente, das heißt drei Wirbelhöhen erstreckt. Nach Drainage und Rückverlagerung der paraspinalen Muskulatur folgt der schichtweise Wundverschluß.

Nachbehandlung

Postoperativ werden die Patienten im Bett flach gelagert, die Lendenlordose wird mit einem weichen Polster unterlegt.



Abb. 3a, b. Spongiosastößel verschiedener Krümmung

Abb. 4a, b. Spongiosatrichter mit Impaktor

Nach Abklingen des Wundschmerzes wird ab dem dritten postoperativen Tag mit zunächst isometrischen Übungen der Rücken- und Bauchmuskulatur begonnen, gleichzeitig werden die Extremitäten durchbewegt. Am vierten bis sechsten Tag wird im ventralen Durchhang ein Gipsabdruck zur Anfertigung eines abnehmbaren Rahmenstützmieders abgenommen. Nach Fertigstellung desselben werden die Patienten durchschnittlich ab dem zehnten postoperativen Tag (5.–28. Tag) voll mobilisiert. Gleichzeitig wird mit physiotherapeutisch geleitetem Miederturnen, das für die dynamische Stabilisierung der Wirbelsäule ganz wesentlich ist, für die Dauer der äußeren Ruhigstellung begonnen. Das Mieder wird drei Monate ununterbrochen, dann weitere sechs Wochen nur noch tagsüber getragen. In Einzelfällen wurde nach definitivem Absetzen des Mieders zur Verbesserung der Beweglichkeit noch eine spezielle Wirbelsäulengymnastik verordnet.

Ergebnisse

Von 1981 bis Ende April 1985 wurden bei 50 Patienten eine transpedikuläre Reposition bzw. Spongiosaplastik durchgeführt. Bei einem Mindestbeobachtungszeitraum von sechs Monaten konnten 44 Patienten durchschnittlich 26 (6–49) Monate nach dem Eingriff nachuntersucht werden. Ausgewertet wurden die klinischen Befunde sowie sämtliche Röntgenbilder.

Klinische Ergebnisse

Im operierten Wirbelsäulenabschnitt selbst klagten acht Patienten über zeitweise schmerzhafte Verspannungen, drei über belastungsabhängige ausstrahlende Schmerzen, zwei über Wetterfühligkeit. Bei körperlicher Belastung, insbesondere beim Heben schwerer Lasten klagten acht Patienten über lokale Beschwerden, über eine subjektive Bewegungseinschränkung nur zwei. Objektiv bestand bei fünf Patienten eine Bewegungseinschränkung mit einem Fingerbodenabstand von mehr als 10 cm. Dauerschmerzen bestanden bei einem Patienten. – Über zeitweise, eher geringgradige Beschwerden an der Spongiosaentnahmestelle klagten sechs Patienten.

Neurologisch blieb ein Patient querschnittsgelähmt, alle übrigen erreichten eine brauchbare Motorik, 31 waren bereits primär neurologisch frei (Tabelle 3).

Bei sieben körperlich arbeitenden Patienten war ein Berufswechsel notwendig. Zwei nahmen eine leichtere körperliche Arbeit an, vier wechselten in einen Büroberuf über, einer blieb arbeitsunfähig. In ihrer sportlichen Aktivität sahen sich subjektiv nur vier Patienten eingeschränkt. Über einen allgemeinen subjektiven Leistungsknick klagten fünf Patienten.

Radiologische Ergebnisse

Ausgewertet wurden von allen 44 Patienten die seitlichen Röntgenbilder, die am Unfalltag (U), unmittelbar postoperativ (Op), nach einem, drei und sechs Monaten und dann in halb- bis ganzjährigen Abständen angefertigt wurden. Vom verletzten bzw. operierten Wirbel wurde der Quotient aus Vorder- und Hinterwandhöhe (SI = sagittaler Index nach Beck [1]) und der Winkel aus Grund- und Deckplatte (KW = Körperwinkel) gemessen. Außerdem wurde jeweils dazu der Winkel aus der Grundplatte des benachbarten oberen und der Deckplatte des benachbarten unteren Wirbels (GDW = Grund-Deckplattenwinkel) sowie die vordere und hintere Höhe des Bandscheibenraumes bestimmt (Abb. 5). – Im Folgenden werden der KW und der GDW im Sinne der Lordose mit einem positiven, im Sinne der Kyphose mit einem negativen Vorzeichen versehen. – Aus diesen Werten läßt sich morphologisch der postoperative Verlauf sowohl hinsichtlich des betroffenen Wirbelkörpers selbst sowie der Wirbelsäulenachse im Verletzungsbereich genau verfolgen. Dabei zeigt sich, daß durchschnittlich sechs Monate nach der Operation fast der Endzustand erreicht ist, der sich nur noch unwesentlich im Vergleich zum Einjahresergebnis ändert. Ab diesem Zeitpunkt bleiben die Meßwerte konstant, weshalb in den Tabellen 5 bis 7 nur noch die durchschnittlichen Ergebnisse nach zwei Jahren angeführt werden.

Für alle nachuntersuchten 44 Fälle wurde aus den sagittalen Indices der Nachbarwirbel des verletzten Wirbels als durchschnittlicher Idealwert vor dem Unfall ein SI = 0,94 errechnet. Operativ wird mit einer Reposition vom Unfallwert von SI = 0,50 auf SI = 0,92 ein nahezu anatomisches Ergebnis erreicht (Tabelle 5). Entsprechend günstig ist auch die Korrektur des KW um 17,1° von –20,4° auf –3,3°. Der Verlust von 0,05 bzw. 3,1° zum Endergebnis SI = 0,87 bzw. KW = –6,4° ist geringfügig und fällt kaum ins Gewicht.

Weniger günstig hingegen liegen die Verhältnisse beim GDW. Durch die Operation läßt sich die Wirbelsäulenachse im Verletzungsbereich zwar um 15,3° von einem GDW = –8,6° auf einen GDW = +6,7° korrigieren, was annähernd einer normalen Lendenkrümmung entspricht. Im Laufe eines Jahres aber gehen davon wieder 10,4° bis zu einem durchschnittlichen Endwert

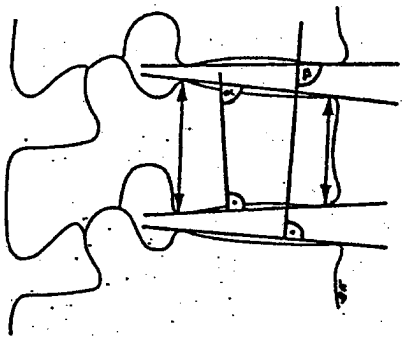

Abb. 5. Meßmethode. Aus den Winkeln α bzw. β werden der KW bzw. der GDW, aus der Vorder- und Hinterwandhöhe (Pfeile) wird der SI bestimmt (Abkürzungen vgl. Abschnitt: Radiologische Ergebnisse)

Tabelle 5. Durchschnittliche Meßwerte aller Fälle ($n = 44$) (Abkürzungen vgl. Abschnitt: Radiologische Ergebnisse)

	SI	KW	GDW
U	0,50	–20,4	–8,6
Op	0,92	– 3,3	+6,7
1 Mo	0,90	– 4,8	+4,0
3 Mo	0,89	– 5,0	+1,1
6 Mo	0,88	– 5,5	–1,7
1 a	0,87	– 6,4	–3,7
2 a	0,87	– 6,4	–3,7

Tabelle 6. Durchschnittliche Meßwerte der mit translaminärer Verschraubung stabilisierten Fälle ($n = 15$)

	SI	KW	GDW
U	0,51	–20,9	–7,3
Op	0,87	– 5,7	+6,4
1 Mo	0,83	– 8,2	+2,9
3 Mo	0,81	– 8,7	+1,5
6 Mo	0,79	– 8,9	–3,3
1 a	0,78	–10,3	–5,8
2 a	0,78	–10,3	–5,8

von einem GDW = –3,7° verloren. – Hinsichtlich des Ausgangswertes vom Unfall mit einem GDW = –8,6° muß allerdings berücksichtigt werden, daß allein die Rückenlagerung des Patienten, in der ja üblicherweise beim Frischverletzten auch die seitlichen Röntgenbilder der Wirbelsäule angefertigt werden, in gewissem Sinne bereits eine Reposition darstellt, wodurch die effektiven Achsenverhältnisse und damit der GDW etwas verschleiert werden. – Der Korrekturverlust im GDW ist zu 30% mit 3,1° einem Nachsintern des operierten Wirbelkörpers selbst, zu 70% aber mit 7,3° dem Kollaps der praktisch ausnahmslos mitverletzten oberen, zum

Tabelle 7. Durchschnittliche Meßwerte der mit Platten bzw. in einem Falle mit Fixateur externe stabilisierten Fälle ($n=29$)

	SI	KW	GDW
U	0,50	−20,1	−9,2
Op	0,95	− 2,1	+6,9
1 Mo	0,93	− 3,0	+4,5
3 Mo	0,93	− 3,1	+0,9
6 Mo	0,92	− 3,6	−0,8
1 a	0,91	− 4,3	−2,5
2 a	0,91	− 4,3	−2,5

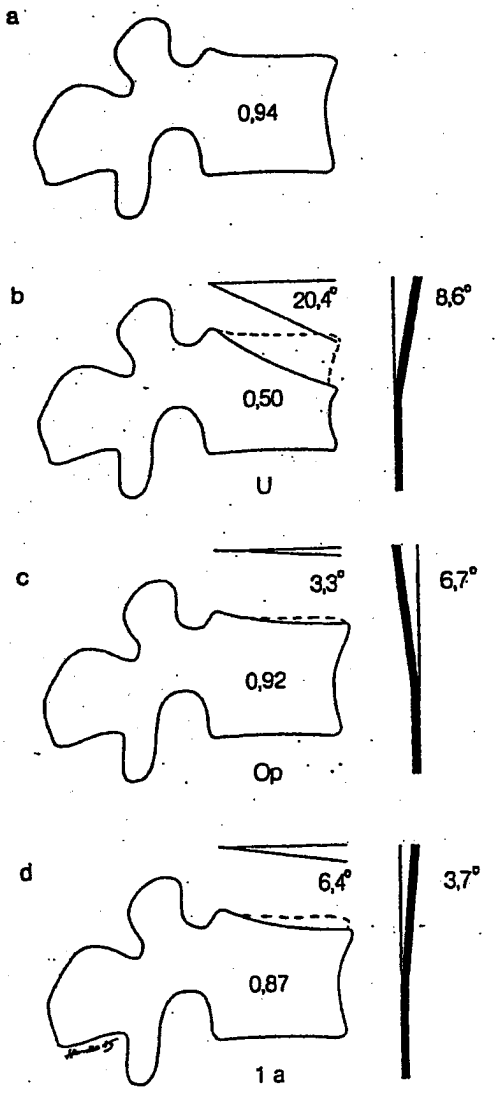

Abb. 6 a–d. Durchschnittsergebnisse aller Fälle ($n=44$). Errechneter Idealwert SI=0,94 (a). SI, KW und GDW zum Unfallzeitpunkt (b), postoperativ (c) und nach einem Jahr (d) (Abkürzungen vgl. Abschnitt: Radiologische Ergebnisse)

Teil auch der unteren Bandscheibe zuzuschreiben. – Auf Abbildung 6 ist der durchschnittliche Verlauf hinsichtlich SI, KW und GDW dargestellt.

Es wurde auch geprüft, ob hinsichtlich der Bruchformen und der Stabilisierungstechniken (Tabelle 4) Unterschiede bestehen.

Bei den 15 mit einer translaminären Verschraubung über nur ein Bewegungssegment stabilisierten Fällen handelt es sich mit einer Ausnahme um Verletzungen, die unreponiert als stabil zu betrachten sind (Abb. 7). Der errechnete Idealwert SI=0,91 sowie der Unfallwert SI=0,51 weichen nur gering vom Durchschnitt ab. Das Operations- bzw. Endergebnis mit SI=0,87 bzw. SI=0,78 sowie der Korrekturverlust im GDW von 12,2° liegen aber doch deutlich unter den Durchschnittswerten (Tabelle 6).

Bei den 29 über zwei Bewegungssegmente stabilisierten Fällen (28 mit Platten, einer mit einem Fixateur externe) finden sich mit Ausnahme des Chance-Bruches alle Verletzungsformen, davon 22 instabile (Abb. 8 und 9). Der errechnete Idealwert SI=0,95 sowie der Unfallwert SI=0,50 weichen ebenfalls nur gering vom Durchschnitt ab. Das Operations- bzw. Endergebnis mit SI=0,95 bzw. SI=0,91 sowie der Korrekturverlust im GDW von 9,4° liegen hingegen über den Durchschnittswerten.

Mit beiden Stabilisierungsformen wurden zwar durchaus günstige Ergebnisse erzielt, hinsichtlich der endgültigen Vorderwandhöhe des operierten Wirbels ist aber die Abstützung der Zuggurtung überlegen. Mit eine Rolle spielt hier sicherlich auch, daß bei den verplatteten Fällen die transpedikuläre Reposition und Spongiosaplastik unter Distraktion durchgeführt wurde, was auch das primär anatomische Repositionsergebnis erklärt.

Im Röntgenbild zeigt sich zunächst postoperativ die Spongiosaplastik meist als deutliche körnige Verdichtung im vorderen Wirbelkörperanteil, die dann im Laufe von 2–3 Monaten immer homogener wird. Nach 12–20 Wochen sind die Frakturen zumindest radiologisch durchgebaut.

Beurteilung der Ergebnisse

Unter Berücksichtigung der klinischen und radiologischen Ergebnisse wurde folgende Beurteilung getroffen:

Sehr gut: 27 Fälle. Volle körperliche Leistungsfähigkeit, keine Beschwerden. GDW nicht unter −5°.

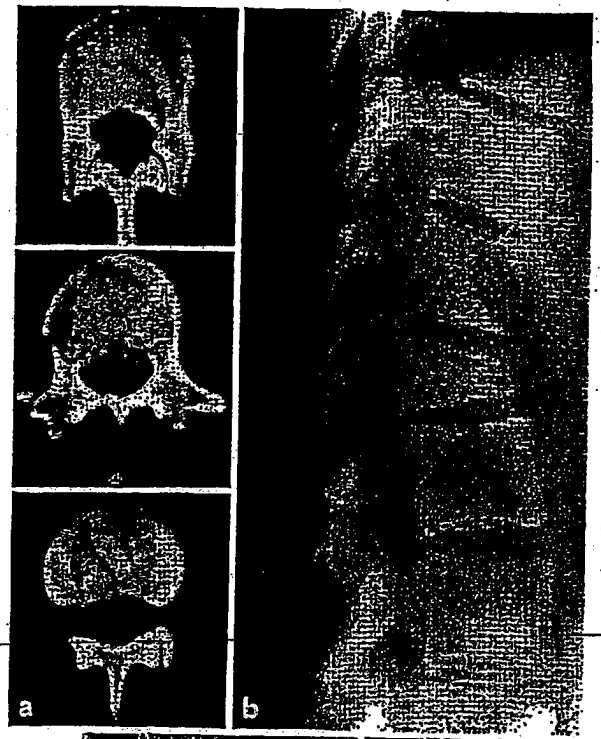

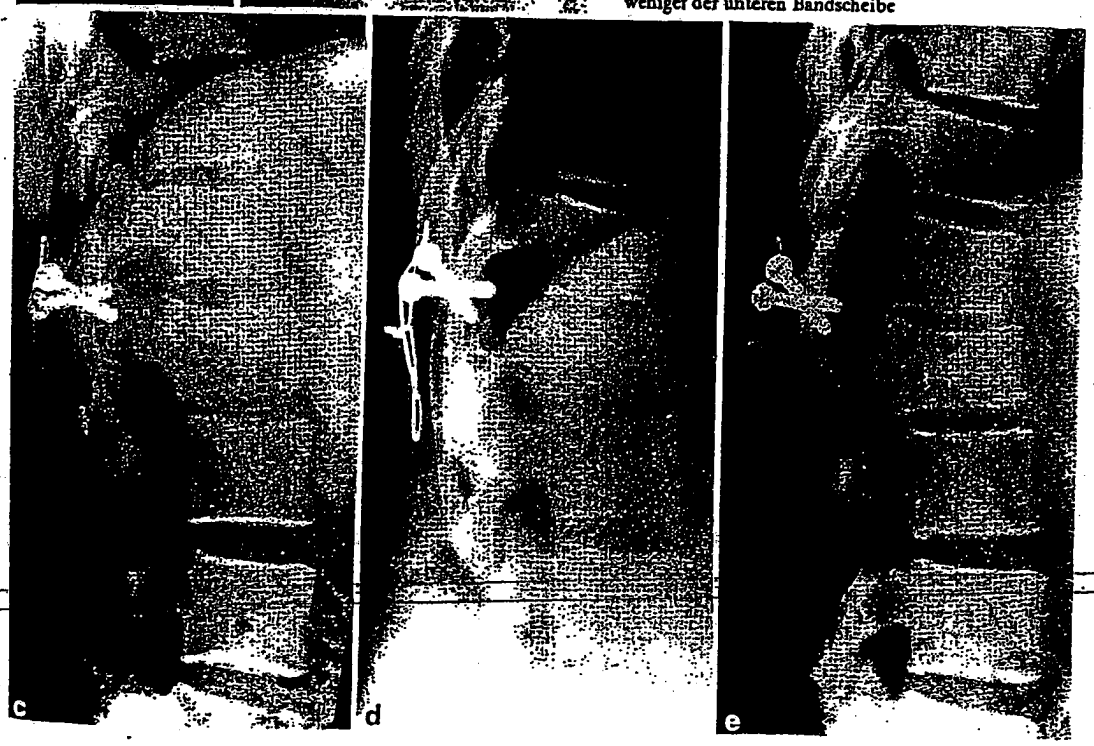

Abb. 7a–e. N. L., 31jähriger Mann. Absturz mit Hängegleiter. Stabiler Berstungsbruch LWK 1 (a, b). Ergebnisse postoperativ (c), nach 1 (d) und 4 Jahren (e). Wirbelkörperhöhe annähernd konstant, Kollaps der oberen, weniger der unteren Bandscheibe

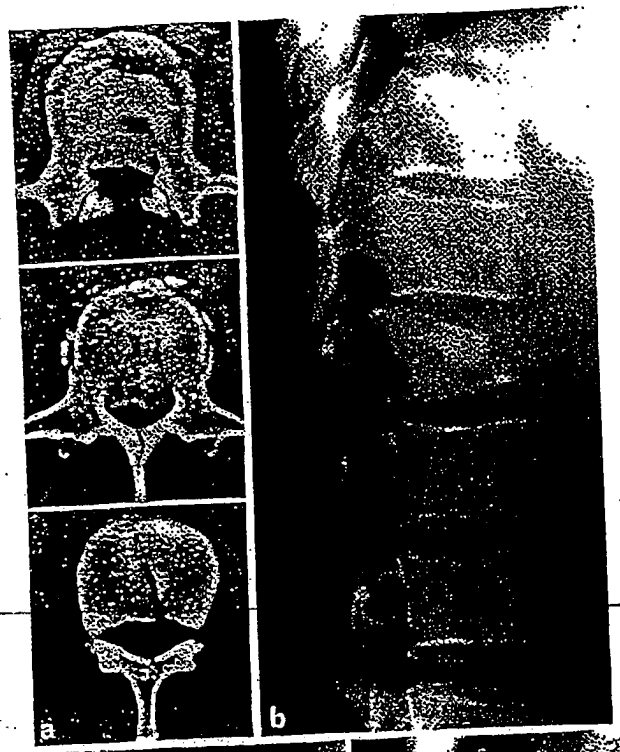

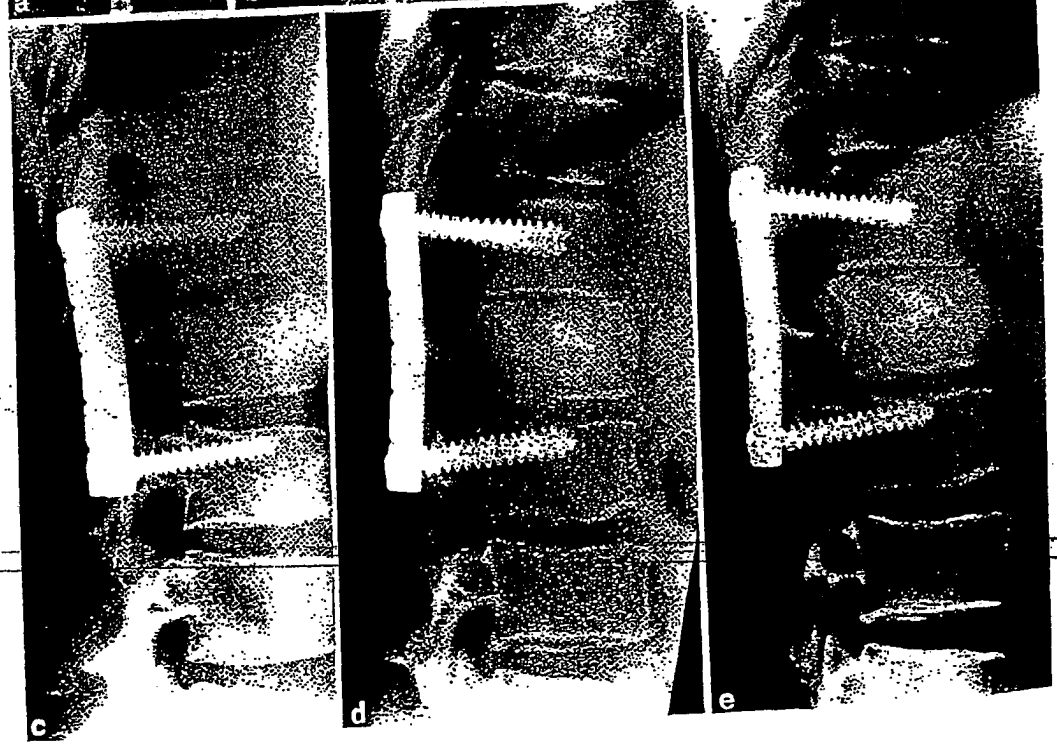

Abb. 8a–e. G. P., 28jähriger Mann, Bergunfall. Instabiler Berstungsbruch LWK 1 (a, b). Ergebnisse postoperativ (c) nach 1 (d) und 2 Jahren (e). Neurologisch frei, Wirbelkörperhöhe konstant, Kollaps der oberen Bandscheibe

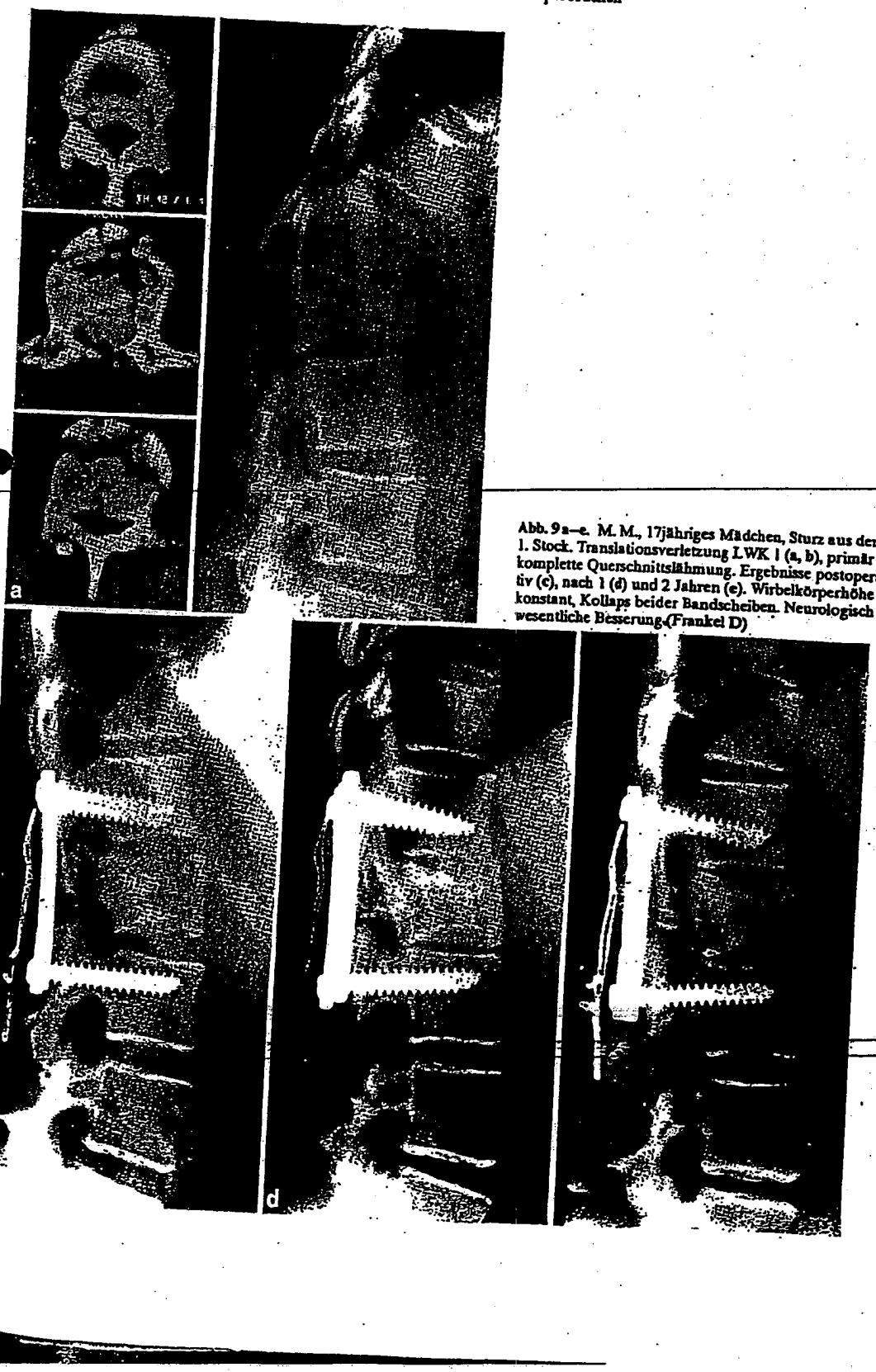

Abb. 9a–e. M. M., 17jähriges Mädchen, Sturz aus dem 1. Stock. Translationsverletzung LWK 1 (a, b), primär komplette Querschnittslähmung. Ergebnisse postoperativ (c), nach 1 (d) und 2 Jahren (e). Wirbelkörperhöhe konstant, Kollaps beider Bandscheiben. Neurologisch wesentliche Besserung (Frankel D)